

Infirmité motrice d'origine cérébrale

Pr G.F. Penneçot (Paris)

Le médecin de famille ne peut pas ignorer en 1996

●●●☞ Le développement psychomoteur du nourrisson et de l'enfant normal — **1**

●●●☞ Les conséquences mécaniques de l'infirmité motrice d'origine cérébrale — **2**

Pour l'internat

●●●☞ **Question n° 252:** Développement psychomoteur du nourrisson et de l'enfant.

Pour en savoir plus

Amiel Tison C. , Grenier A. , La surveillance neurologique au cours de la première année de la vie, Masson, Paris, 1985.

Bourrillon A., Dehan M., & coll., Pédiatrie pour le praticien, Masson, Paris, 1996.

• L'infirmité motrice cérébrale est la conséquence d'une lésion cérébrale pré, per ou post natale non évolutive. Elle consiste en un trouble moteur pouvant s'accompagner d'atteintes sensorielles (visuelles ou acoustiques), et d'atteinte des fonctions supérieures (langage, spacialisation, gnosies).

• On distingue en France l'**infirmité motrice cérébrale (IMC)** chez l'enfant dont les capacités intellectuelles sont présumées normales et l'**infirmité motrice d'origine cérébrale (IMOC)** lorsqu'existe une déficience mentale. Il paraît plus judicieux de regrouper l'ensemble de ces pathologies comme le font les anglo saxons sous le terme de « cerebral palsy » (**CP**).

Pour reconnaître une infirmité motrice d'origine cérébrale il faut connaître les différentes étapes du développement psycho moteur normal du nourrisson et de l'enfant.

1. Développement psychomoteur

1.1. LE NOURRISSON

• On étudie les acquisitions motrices et posturales, manuelles, du langage, oculo-motrices et réactionnelles. Si le développement des acquisitions est harmonieux il peut être considéré comme normal, mais il peut exister des variations de vitesse d'acquisition. Un développement des acquisitions anormal peut correspondre soit à un retard global soit à un retard portant sur une ou plusieurs d'entre elles. L'examineur apprécie de façon rigoureuse l'état des différentes acquisitions.

1.1.1. ACQUISITIONS MOTRICES ET POSTURALES

1.1.1.1. Tonus des membres

• Le tonus passif des membres est apprécié par différentes manoeuvres qui sont en règle évaluées en mesurant les angles formés par différents segments de membre.

* **Angle des adducteurs** formé par l'angle des deux membres inférieurs écartés et en extension. Il est de 30° à la naissance et de plus de 70° au delà de 6 mois.

* **Angle talon oreille** formé entre les membres inférieurs et le tronc lorsque l'on porte les 2 membres inférieurs réunis vers l'oreille. Il est de 100° chez le nouveau né et de 150° chez un enfant de 9 mois

* **Angle poplité** formé par l'angle de la jambe sur la cuisse au maximum d'extension du genou lorsque la cuisse est fléchie de 90° sur le bassin. Il traduit le tonus des muscles ischio jambiers. Il est de 100° chez le nourrisson de 2 mois et de 160° à 9 mois.

* **Angle de dors flexion du pied** entre l'axe longitudinal du pied et l'axe de la jambe. Il est de 0° chez le nouveau né et de 60° à 1 an.

* **Manoeuvre du foulard** consistant à tirer la main de l'enfant vers l'épaule opposée et à repérer la position du coude par rapport à la ligne médiane.

1.1.1.2. Tonus du tronc

• Le tonus passif du tronc s'apprécie en cherchant à rapprocher de la tête les 2 membres inférieurs fléchis et le bassin. La flexion du tronc est alors peu importante.

Le tonus actif est évalué par différentes manoeuvres

* **Tiré assis.** Il apprécie le tonus du maintien de la tête lorsque chez un enfant en décubitus dorsal on cherche à l'asseoir.

* **Position assise.** Entre 5 et 6 mois acquisition d'une position assise avec appui en avant complémentaire des bras. A 8 - 9 mois la position assise sans appui complémentaire est acquise.

* **Redressement global des membres inférieurs et du tronc** chez un enfant maintenu en position verticale. Présent jusqu'à 2 mois, il disparaît ensuite. Puis on constate vers 7-8 mois une succession de mouvements de flexion extension des membres inférieurs, vers 9-10 mois une station stable debout maintenu, enfin vers 11 - 12 mois une station stable debout sans appui.

1.1.1.3. Gesticulation spontanée

- Son évolution est parallèle à celle du tonus.
- * à 3 mois lorsqu'il est en décubitus ventral l'enfant redresse la tête et le tronc
- * à 6 mois il se retourne seul
- * à 7 mois il s'assied
- * à 8 mois il rampe
- * à 10 - 11 mois il se met debout
- * entre 12 et 18 mois il marche. Au delà l'absence d'acquisition de la marche est habituellement pathologique.

1.1.1.4. Préhension

- * Entre 2 et 3 mois il approche la main de l'objet
- * Entre 3 et 4 mois il ouvre la main
- * Entre 6 et 7 mois il passe les objets d'une main à l'autre
- * A 9 mois acquisition de la pince pouce-index
- * A 1 an lâche volontairement les objets.
- * Une latéralisation trop précoce doit faire rechercher une pathologie sous jacente.

1.1.2. ACQUISITIONS DU LANGAGE

- * Au cours des premiers mois l'enfant gazouille et vocalise
- * Vers 7 - 9 mois sons syllabiques
- * Vers 9 - 15 mois jargon

1.1.3. ACQUISITIONS OCULO MOTRICES

- * A 1 mois suit transitoirement du regard
- * A 3 mois il suit latéralement du regard à 180°. Il a acquis la coordination oculo-manuelle et la convergence haut bas.
- * A 6 mois orientation au son.

1.1.4. ACQUISITIONS RÉACTIONNELLES

- * Les réflexes archaïques. Ils disparaissent dans les mois qui suivent la naissance. Leur persistance au delà de 5 mois doit être considérée comme pathologique.
- * Les réflexes ostéotendineux sont acquis au cours des premiers mois de la vie.
- * Les réactions posturales aux pulsions. Acquisition de la réaction à la pulsion latérale en position assise vers 7 - 9 mois. Réaction parachute vers 7 - 9 mois. La constatation d'une asymétrie de réaction lors de ces deux manoeuvres est un bon signe de dépistage d'une hémiplégie fruste.

1.2. L'ENFANT DE 1   6 ANS

- Il est marqu  par le perfectionnement des acquisitions ant rieures. Nous ne donnerons que quelques points de rep re.

1.2.1. LA MOTRICIT 

- * A 24 mois l'enfant monte seul un escalier. Il peut faire du tricycle et donner un coup de pied dans un ballon.

1.2.2. LA PR HENSION

- * Au del  de 12 mois il utilise des objets pour jouer
- * Au del  de 18 mois il commence   manger seul.

1.2.3. LE GRAPHISME

- * Entre 24 et 30 mois il reproduit un trait vertical et horizontal. Il gribouille.
- * A 3 ans il reproduit le cercle et la croix.
- * A 4 ans il fait un carr .
- * A 5 ans dessins vari s.

1.2.4. LE LANGAGE

- * A 18 mois 10   12 mots et jargon.
- * A 18 mois r pond   des ordres et identifie des objets.
- * A 2 ans vocabulaire de plus de 100 mots, courtes phrases et acquisition du « je ».

2. Pour comprendre les probl mes orthop diques

2.1. LES M CANISMES EN CAUSE

- Retard d'acquisition, d gradation fonctionnelle, puis d gradation architecturale sont les risques orthop diques encourus par ce type de patients. Rappelons que la **l sion neurologique est stable et non  volutive**, mais par contre les probl mes orthop diques sont  volutifs en raison de la croissance d'une part et du retentissement des d formations articulaires initiales sur les articulations adjacentes.

- Les d sordres orthop diques ne sont que la cons quence des l sions neurologiques: trouble de la commande, faiblesse musculaire et contractions basales ou cocontractions. En l'absence ou malgr  la pr vention va s'installer un sch ma comportant:

- * ATTITUDE VICIEUSE
- * RETRACTION
- * VICE ARCHITECTURAL

- Un quelconque d sordre orthop dique ne peut  tre consid r  isol ment. Du fait des modifications qu'il entraine, il aura   plus ou moins long terme un retentissement sur les articulations sus et sous jacentes et sur le devenir fonctionnel. C'est ce que l'on peut remarquer

chez l'IMC marchant ou d ambulant dont parfois l' tat orthop dique va se d grader tout au long de la croissance sous l'effet de contraintes m caniques anormales. Nous  tudierons les anomalies que l'on peut rencontrer segment par segment en distinguant les anomalies osseuses et donc architecturales et les anomalies musculo tendineuses.

2.2. LE TRONC

- Il doit  tre  tudi  dans le plan sagittal et frontal.
- L'acquisition d'un tonus suffisant du tronc va permettre l'acquisition de la station assise, d'abord en tr pied puis sans l'aide de l'appui des mains. En l'absence de tonus suffisant le rachis restera cyphotique, l'enfant s'effondrant dans son si ge. Plus tardivement une cyphose lombaire peut s'installer en rapport avec une importante r traction des muscles ischio jambiers. Les d viations scoliotiques d'installation pr coce sont rares. Elles sont le plus souvent de d couverte plus tardive cons quence de r tractions ou d'activit  musculaire asym triques des flancs. Rachis, bassin et hanches correspondent   une unit  fonctionnelle o  tout asym trie durable risque d' tre   la source de d viations rachidiennes.

2.3. BASSIN HANCHES

- Au cours des premi res ann es de vie, des modifications importantes vont survenir au niveau de l'architecture des hanches. La verticalisation va s'accompagner d'une diminution du flessum de hanche sous l'effet conjugu  du renforcement des grands fessiers et de la diminution du tonus des fl chisseurs de hanche.
- Le cotyle est initialement peu recouvrant, l'angle ac tabulaire est ouvert et le talus peu d velopp . S'il existe une bonne congruence t te f morale cotyle permettant une r partition homog ne des pressions sur l'ensemble de la surface cotylo dienne le cotyle se d veloppera normalement sous l'effet de la croissance du cartilage en Y et des noyaux du toit. L'angle ac tabulaire diminue et le talus se d veloppe.
- L'extr mit  sup rieure du f mur va  galement se modifier. L'angle cervico diaphysaire diminue de m me que l'ant version qui  tait importante   la naissance.
- Seule une morphologie normale f morale et cotylo dienne permettra de donner le maximum d'efficacit  aux groupes musculaires qui s'y ins rent. Toute modification des contraintes s'exercant au niveau de la hanche au cours de son d veloppement risque d'aboutir   des modifications architecturales pr judiciables (coxa valga, dysplasie cotylo dienne, exc s d'ant version, luxation pathologique de hanche). L'analyse des perturbations les plus souvent rencontr es et de leurs cons quences est une bonne approche pour pr ciser les modalit s d'un traitement pr ventif.

2.3.1. DANS LE PLAN FRONTAL

- C'est le couple adducteurs / abducteurs de hanche qui est d s quilibr . La pr dominance des adducteurs est habituelle, le membre inf rieur est en adduction. Les forces qui s'appliquent sur le f mur se d composent en forces d'excentration et d'ascension. Ainsi la pression exerc e sur le cotyle par la t te f morale n'est plus uniforme mais pr domine au contraire sur sa partie sup ro externe. La croissance cotylo dienne est donc perturb e, le cotyle va se verticaliser et la

t te f morale s'ascencionner. La traduction radiologique est: l'augmentation de l'angle d'ouverture cotylo dien, l'excentration progressive de la t te f morale, et la rupture du cintre cervico obturateur.

- De plus la faiblesse relative des muscles abducteurs entraine une diminution de stimulation du cartilage de croissance du grand trochanter. L' quilibre entre la croissance du cartilage du grand trochanter et du cartilage cervico c phalique n'est plus respect  et la coxa valga s'accro t.
- Ces 2 ph nom nes verticalisation du cotyle et coxa valga m nent   la subluxation puis   la luxation de hanche.

2.3.2. DANS LE PLAN SAGITAL

• Il est normal qu'au cours des premiers mois les fl chisseurs soient pr dominants. Progressivement les extenseurs vont se renforcer et  quilibrer l'action des fl chisseurs permettant la verticalisation. Lors de celle ci la t te f morale va venir s'appuyer sur la capsule en avant car le col f moral est tr s ant vers  chez le nourrisson. C'est probablement le m canisme essentiel expliquant la diminution de l'ant version qui se produit. En cas de retard de verticalisation l'ant version du col f moral persiste en raison de l'absence de pression sur la face ant rieure de la t te. Ce n'est pas le seul m canisme de l'exc s d'ant version constat e chez bon nombre d'enfants IMC s v res mais il s'agit vraisemblablement du m canisme expliquant sa non r gression.

2.3.3. DANS LE PLAN HORIZONTAL

• Un d s quilibre se produit le plus souvent au profit des rotateurs internes. L'exc s de rotation interne de hanche est li    l'activit  ou   la r traction du droit interne. Il a pour cons quence de mettre en rotation interne la hanche et ainsi d'accro ter la pression sur la face post rieure de la t te f morale. Ceci entraine vraisemblablement une accentuation de l'angle d'ant version sur ce col f moral en croissance.

• *La mesure de l'exc s d'ant version des cols f moraux se fait facilement cliniquement sur un patient en d cubitus ventral genou fl chi. Lorsque l'on porte en rotation interne la hanche l'angle d'ant version est l'angle fait par l'axe de la jambe et la verticale au moment o  le grand trochanter est le plus saillant.*

• En fait chez l'enfant IMC les d s quilibres au niveau de la hanche ne sont pas purs, le d s quilibre rencontr  est la somme de d s quilibres dans les trois plans aboutissant   une attitude fr quente en flexion, adduction et rotation interne   l'origine de la tendance   la luxation.

2.4. GENOUX

• Chez le nourrisson la pr dominance des fl chisseurs de genoux explique le flessum constat  ainsi que la valeur de l'angle poplit . La diminution du tonus des ischio jambiers et le renforcement du quadriceps vont permettre l'obtention de l'extension totale et la verticalisation. Chez l'enfant IMC spastique, les ischio jambiers garderont un tonus important et parfois se contracteront   un mauvais moment (cocontractions). Une attitude en flexion de genou va s'installer, et peut aboutir   une v ritable r traction (flessum de genou). Cette r traction retentit

aussi bien sur le bassin que sur le genou car il s'agit de muscles biarticulaires. Chez l'enfant IMC marchant ce flessum aura pour conséquence une contraction trop importante du quadriceps lors de la phase d'appui. Ainsi se crée un cercle vicieux comportant contraction du quadriceps, allongement progressif du tendon rotulien, ascension rotulienne, inefficacité relative du quadriceps (présence d'un angle mort d'extension du genou). La flexion du genou lors de la marche va donc progressivement s'aggraver.

2.5. JAMBE PIED

- Chez l'enfant IMC c'est le triceps qui a une action prédominante entraînant le pied soit en équin actif soit en équin passif (rétraction) . Cet équin reste rarement pur et s'accompagne le plus souvent d'une déviation soit en varus soit en valgus suivant la prédominance des éverseurs ou des inverseurs. Cette déviation complexe entraîne un retentissement sur la marche.

3. Les problèmes orthopédiques rencontrés

- Il est difficile de les étudier dans leur globalité et pour la clarté de l'exposé nous avons préféré les étudier individuellement tout en répétant que la conduite thérapeutique doit tenir compte de la totalité des problèmes rencontrés.
- Nous distinguerons les problèmes liés aux déformations squelettiques et ceux liés à la pathologie musculo tendineuse. Pour chacun de ces problèmes nous essaierons d'en étudier la cause, les conséquences et les thérapeutiques éventuelles à proposer.

3.1. L'EXAMEN ORTHOPÉDIQUE D'UN ENFANT IMC

- Il se doit d'être méthodique, afin de ne pas méconnaître un élément sémiologique important. Il comporte:

3.1.1. ÉTUDE DES ANTÉCÉDENTS

- * Condition de la naissance
- * Développement psycho moteur et état des acquisitions
- * Etat actuel de la fonction (marche, déambule)

3.1.2. EXAMEN CLINIQUE

- * Appréciation des déformations squelettiques
- * Recherche des rétractions musculaires
- * Appréciation du tonus musculaire
- * Appréciation du contrôle musculaire sélectif
- * Appréciation de la force musculaire

3.1.3. EXAMEN DE LA MARCHÉ (Analyse quantifiée si possible)

- * Vidéo
- * Cinématique
- * Cinétique
- * E.M.G. au cours de la marche
- * Consommation d'énergie

3.1.4. RADIOGRAPHIES

* Rachis : scoliose, cyphose, cyphoscoliose

* Bassin :

- obliquit  pelvienne
- luxation ou subluxation de hanche
- dysplasie cotylo dienne
- coxa valga

* Pied :

- varus, valgus
- cassure de la m diotarsienne
- hallux valgus

• Les probl mes orthop diques rencontr s chez l'**IMC marchant** diff rent de ceux rencontr s chez le **non marchant**. Le but de la prise en charge de ces enfants est:

* au minimum de conserver la fonction acquise

* au mieux d'am liorer la marche en facilitant son d roulement et en essayant d'en diminuer le cout  nerg tique.

• Rappelons que la marche normale implique:

- * la stabilit  lors de la phase d'appui
- * l'absence d'accrochage du pied lors de la phase oscillante
- * le bon positionnement du pied   la fin de la phase oscillante qui permet le d roulement normal lors de la phase d'appui
- * une longueur de pas correcte
- * enfin et surtout la conservation de l' nergie pour que la marche soit la plus  conomique possible.

• La marche de l'enfant IMC se caract rise par la perte d'une ou de plusieurs de ces caract ristiques pr c demment d finies. Il importe de les identifier et de comprendre pourquoi.

• L'examineur doit:

- * identifier les anomalies (musculaires, tendineuses, osseuses)
- * identifier les diff rents si ges de ces anomalies
- *  tudier chaque articulation dans les 3 plans de l'espace
- * distinguer l'anomalie p riph rique primitive des anomalies secondaires

• Il ne faut pas isoler dans l'analyse des troubles de la marche une articulation. En effet toute modification de la fonction au niveau d'une articulation va entra ner des m canismes de compensation au niveau des articulations adjacentes. Agir au niveau de ces compensations risquent d'aboutir   une aggravation de la d marche. Il est donc essentiel de distinguer l'anomalie initiale des ph nom nes de compensation. La correction de l'anomalie initiale peut suffire   corriger l'ensemble des troubles.

• Prenons l'exemple d'un enfant qui pr sente un pied  quin. Au cours de la marche l' quin g ne pour le passage du pas lors de la phase oscillante. L'enfant peut compenser cette g ne soit par un mouvement de fauchage, soit en fl chissant de fa on exag r e la hanche et le genou. La correction du pied  quin permettra de faire dispara tre les ph nom nes de compensation. Par contre une mauvaise analyse de la marche de l'enfant peut aboutir   une correction de l'exc s

de flexion de la hanche et du genou. Dans ce cas l' chec est assur  et **la chirurgie pratiqu e ne fera qu'aggraver la situation.**

- Reconna tre le trouble de la d marche, analyser   chaque niveau et dans les 3 plans de l'espace le trouble dynamique sont essentiels pour permettre de distinguer les troubles p riph riques dits primitifs des troubles secondaires de compensation.



VISUALISATION DU CYCLE DE LA MARCHE: Image obtenue gr ce   l'analyse de la marche.

Marche en  quin et flexion du genou.

On note que,   tous les temps de la marche, le genou reste en flexion et le pied en  quin (jamais de contact talonnier).

3.2. LES D FORMATIONS SQUELETTIQUES

- Il s'agit de d formations acquises cons quences des stimulations anormales subies par les pi ces osseuses en croissance. Elles apparaissent progressivement au fil de la croissance. Certaines peuvent  tre relativement pr coces telle l'exc s d'ant version des cols f moraux (il s'agit en fait de l'absence de correction de l'ant version importante existant   la naissance), d'autres sont plus tardives (rotation externe du squelette jambier, d viation en varus ou valgus du pied....).

- Leur impact sur la marche est souvent sous estim . Il faut bien comprendre que toute modification de l'architecture osseuse retentit sur la longueur des bras de levier. L'action musculaire est la r sultante de la force exerc e par un muscle multipli e par la longueur du bras de levier. Avec une force musculaire inchang e mais avec un bras de levier plus court, le moment au niveau d'une articulation diminue. En voici 2 exemples:

** En cas d'exc s d'ant version des cols f moraux, l' quilibre lat ral sous la d pendance du moyen fessier d pend de l'orientation de la hanche. Si les rotules sont au z nith, le col est orient  de fa on importante vers l'avant, la distance entre le point d'insertion du moyen fessier (grand trochanter) et le centre de la t te f morale est plus courte que lorsque le col est orient  dans le plan frontal. Le moment est donc diminu  et la bascule lat rale du tronc est augment e. L'enfant pr f rera marcher rotules en dedans en rotation interne pour am liorer son  quilibre lat ral.*

** Lorsque le pied est d vi  en valgus, le point d'appui de la force d'extension du pied est situ  plus pr s de l'articulation de la cheville. Le moment d'extension est diminu . La correction de la mauvaise orientation du pied permettra de redonner un moment de flexion plantaire normal.*

- Ainsi toute d viation osseuse doit  tre non seulement reconnue, mais aussi analys e pour conna tre le retentissement qu'elle entraine sur la fonction, en raisonnant en terme de longueur

de bras de levier.

- Les d formations osseuses les plus rencontr es sont les troubles de torsion des membres inf rieurs et les d formations des pieds.

3.2.1. L'EXCÈS D'ANTÉVERSION DES COLS F MORAUX

- Nous avons vu que l'exc s d'ant version entraine une marche en rotation interne de hanche pour permettre de conserver un bras de levier suffisant au moyen fessier. Ainsi au moins initialement le pied se positionne en dedans. La cons quence au niveau du pied est la diminution relative du bras de levier du triceps. De plus la marche en rotation interne est plus ais e si l'on fl chit le genou. Une cons quence plus tardive est la compensation en rotation externe du squelette jambier qui permet au moins initialement de positionner le pied dans l'axe de progression.

Traitement LA CORRECTION DE L'EXCÈS D'ANTÉVERSION S'ENVISAGE LORSQUE LA MESURE EST SUP RIEURE   40 45 . CETTE CORRECTION PEUT SE FAIRE   2 NIVEAUX. SOIT EN SOUS TROCHANT RIEN SOIT EN SUPRA CONDYLIEEN. CETTE DERNI RE TECHNIQUE EST PLUTOT R SERV E AUX PLUS JEUNES ENFANTS. IL EST HABITUEL D'ASSOCIER UNE T NOTOMIE DU MUSCLE DROIT INTERNE QUI EST CONSID R  PAR BEAUCOUP COMME L'UN DES MOTEURS ESSENTIELS DE L'EXCÈS D'ANT VERSION DES COLS F MORAUX.

3.2.1. LA ROTATION EXTERNE EXCESSIVE DU SQUELETTE JAMBIER

- Elle apparait plus tardivement chez l'enfant IMC. C'est habituellement un moyen de compensation de la rotation interne de hanche excessive pour permettre de positionner correctement le pied dans l'axe de progression. Elle est cons quence d'une force anormale s'exercant sur le cartilage de croissance tibial inf rieur. Sur le plan dynamique la cons quence de cet exc s de rotation externe du squelette jambier est la diminution du moment de flexion plantaire. En effet comme nous l'avons vu, le point d'appui du pied lors de la seconde partie de la phase d'appui se trouve plus pr s de la cheville, le bras de levier est donc diminu . Lors de l'analyse de la marche on constate que le couple flexion plantaire-extension du genou est diminu . C'est une des causes participant   la g n se de la marche en triple flexion.

Traitement L'INDICATION D'UNE CORRECTION DE CET EXCÈS DE ROTATION EXTERNE DU SQUELETTE JAMBIER EST L'INSTABILIT  QU'ELLE PEUT ENGENDRER LORS DE LA PHASE D'APPUI ET LA CONSTATATION DE SON RETENTISSEMENT SUR LE MOMENT DE FLEXION PLANTAIRE. LA D VIATION EN VALGUS DU PIED QUI PEUT L'ACCOMPAGNER NE FAIT QU'AGGRAVER LE PH NOMÈNE. SA CORRECTION DANS LE M ME TEMPS PEUT  TRE JUG E N CESSAIRE. LA CORRECTION CHIRURGICALE SE FAIT HABITUELLEMENT PAR UNE OST OTOMIE SUPRA MALL OLAIRE DU TIBIA ASSOCI E OU NON   UNE OST OTOMIE DU P RON  SI N CESSAIRE.

3.3.3. LE PIED VALGUS

- C'est une d nomination incompl te de la d formation qui associe le plus souvent un certain degr  d' quin de l'arri re pied, un valgus et une "cassure" dans la m diotarsienne (Articulation de Chopant). La r sultante sur la fonction de ces diff rentes anomalies est:
 - un pied en rotation externe par rapport   l'axe de progression
 - une diminution du moment de flexion plantaire
 - un certain degr  d'instabilit 

- Tous ces ph nom nes peuvent aboutir par leur seule pr sence   une marche en flexion avec b quille car le triceps est devenu incapable de contr ler la progression en **avant du tibia** lors de la phase d'appui.

Traitement SON BUT EST DE R TABLIR UNE ARCHITECTURE ET UNE ORIENTATION NORMALES DU PIED AFIN D'AM LIORER LES PERFORMANCES.

IL D PEND DE L'IMPORTANCE DE LA D FORMATION, ET DE L' GE DE L'ENFANT.

CHEZ L'ENFANT JEUNE ON PR F RE UTILISER UN MAINTIEN ORTHOP DIQUE DU PIED .

PLUS TARD UNE CORRECTION CHIRURGICALE PEUT  TRE ENVISAG E ET PARFOIS ASSOCI E   LA CORRECTION DE L'EXC S DE ROTATION EXTERNE DU SQUELETTE JAMBIER. PLUSIEURS TYPES D'INTERVENTION SONT ALORS ENVISAGEABLES:

- INTERVENTION D'ARTHROD SE SOUS ASTRAGALIENNE EXTRAARTICULAIRE (INTERVENTION DE TYPE GRICE)
- ALLONGEMENT DU COURT P RONIER LAT RAL ET OST OTOMIE D'OUVERTURE DU CALCANEUM
- DOUBLE ARTHROD SE CHEZ LE GRAND ENFANT (ARTHROD SE SOUS ASTRAGALIENNE ET M DIO TARSIIENNE).

QUELQUESOIT LE TYPE D'INTERVENTION CHOISI, IL IMPORTE DE TRAITER  GALEMENT LA CAUSE DE CE PIED VALGUS.

3.2.4. LE PIED VARUS

- Tout comme le pied valgus, il s'agit d'une d formation li e initialement   des troubles de la balance musculaire,   des r tractions, mais qui aboutit   une v ritable d formation des pi ces osseuses. Il entraine   la marche une instabilit  li e   l'appui sur le bord externe du pied.

Traitement COMME POUR LE PIED VALGUS LE TRAITEMENT COMPORTE PLUSIEURS  TAPES FONCTION DE SON IMPORTANCE ET DE L' GE DE L'ENFANT.

- CHEZ LE PETIT UN MAINTIEN PAR ATTELLE PLAC E DANS LA CHAUME
- CHEZ LE PLUS GRAND UNE ACTION SUR LE JAMBIER POST RIEUR (ALLONGEMENT, H MI TRANSFERT, LIB RATION INTERNE, ASSOCI E   UNE APON VROTOMIE DES JUMENTAUX...) PEUT SUFFIRE.
- ENFIN CHEZ L'ADOLESCENT UNE DOUBLE ARTHROD SE PEUT R GLER LE PROBL ME D FINITIVEMENT.

3.2.5. L'HALLUX VALGUS

- Cette d formation osseuse du gros orteil est souvent ignor e. Elle est cons quence des m mes m canismes que la torsion tibiale externe et le pied valgus. Elle est source de douleurs li es aux conflits dans la chaussure.

Traitement LES INTERVENTIONS CLASSIQUES SUR LES PARTIES MOLLES VOIRE UNE CHIRURGIE OSSEUSE CHEZ LE PLUS GRAND PERMETTENT DE R ALIGNER LE PIED.

3.3. LES PROBL MES MUSCULO-TENDINEUX

3.3.1. ILS SONT DE DEUX TYPES:

- * l'anomalie du tonus musculaire va perturber le mouvement volontaire
- * les r tractions secondaires aux attitudes vicieuses et   l'in ad quation entre la croissance squelettique et musculo tendineuse vont limiter l'amplitude des mouvements articulaires. Les diff rentes th rapeutiques s'adresseront donc d'une part   l'anomalie du tonus musculaire d'autre part aux r tractions.

3.3.1.1. Les anomalies du tonus musculaire

- Nous nous limiterons à la spasticité qui est l'anomalie de tonus la plus souvent rencontrée. Elle est liée à une lésion du faisceau pyramidal.

Plusieurs traitements sont proposés :

* LA RÉÉDUCATION ET LES ATTELLES DE MAINTIEN NOCTURNE NE TRAITENT PAS VÉRITABLEMENT LA SPASTICITÉ MAIS QUI ESSAYENT DE PALLIER À SES CONSÉQUENCES.

* L'ALCOOLISATION AU POINT MOTEUR : ELLE PERMET DE LEVER TEMPORAIREMENT LA SPASTICITÉ EN PARALYSANT LE MUSCLE CORRESPONDANT. SON ACTION EST TEMPORAIRE. CERTAINS LUI REPROCHENT LE CARACTÈRE DOULOUREUX DE L'INJECTION ET DE RISQUER D'ENTRAÎNER UNE FIBROSE SECONDAIRE ABOUTISSANT À UN RÉENRAIDISSEMENT.

* LA NEUROCLASIE OU LA NEUROTOMIE ONT LE MÊME BUT. ELLES PERMETTENT PAR VOIE CHIRURGICALE D'ÉCRASER LE NERF MOTEUR. ON ASSISTE SECONDAIREMENT EN MOYENNE EN 18 MOIS À UNE RÉAPPARITION DE LA MOTRICITÉ DU MUSCLE ET À UN CERTAIN DEGRÉ DE SPASTICITÉ.

POUR CES DEUX MÉTHODES LA PARALYSIE TEMPORAIRE DU MUSCLE DOIT PERMETTRE PAR LA RÉÉDUCATION DE GAGNER SUR LA LONGUEUR MUSCULAIRE ET DE RENFORCER SES ANTAGONISTES.

* L'INJECTION DE TOXINE BOTULIQUE VISE ÉGALEMENT LE MÊME BUT. ELLE EST INDOLORE ET PEUT ÊTRE RÉPÉTÉE. SON UTILISATION EN FRANCE EST MALHEUREUSEMENT TRÈS LIMITÉE EN RAISON D'UNE RÉGLEMENTATION TRÈS RESTRICTIVE ET D'UN COÛT TRÈS ÉLEVÉ.

CES 3 MÉTHODES PERMETTENT D'AGIR DE FAÇON LOCALISÉE SUR UN MUSCLE DONT LA SPASTICITÉ EST PARTICULIÈREMENT GÉNANTE. DANS TOUS LES CAS LEUR ACTION EST TEMPORAIRE ET PERMET DE PASSER UN CAP OU DE RETARDER UNE THÉRAPEUTIQUE PLUS AGGRESSIVE.

* LA RHIZOTOMIE SÉLECTIVE PERMET DE SECTIONNER UN CERTAIN NOMBRE DE CONTINGENTS MOTEURS AU NIVEAU DES NERFS. SON ACTION EST DÉFINITIVE. SON RISQUE EN DEHORS DE LA NON RÉVERSIBILITÉ EST D'AFFAIBLIR DE FAÇON TROP IMPORTANTE LE MUSCLE. L'HYPONEUROTISATION PALLIE THÉORIQUEMENT À CE RISQUE MAIS PAR CONTRE DES PHÉNOMÈNES DE RÉINERVIATION DE PROXIMITÉ ONT ÉTÉ DÉCRITS.

LE CHOIX DU PATIENT EST ESSENTIEL. CETTE TECHNIQUE EST ENCORE PEU EMPLOYÉE EN FRANCE. L'INDICATION IDÉALE POUR L'ÉQUIPE DE MINNÉAPOLIS EST:

- SPASTICITÉ ISOLÉE
- BON CONTRÔLE DU TRONC
- BONNE FORCE MUSCULAIRE
- BON CONTRÔLE MOTEUR SÉLECTIF
- ABSENCE DE RÉTRACTION
- MOTIVATION ET BONNE COOPÉRATION DE L'ENFANT.

CETTE INTERVENTION PEUT ÊTRE ASSOCIÉE À DES INTERVENTIONS ORTHOPÉDIQUES, MAIS IL SEMBLE PRÉFÉRABLE DE LES SÉPARER.

LA RHIZOTOMIE PERMET D'AMÉLIORER L'AMPLITUDE DES MOUVEMENTS ARTICULAIRES, ELLE AMÉLIORE LA VITESSE DE DÉPLACEMENT ET LA LONGUEUR DU PAS. DE PLUS ELLE DIMINUE LE COÛT ÉNERGÉTIQUE LORS DE LA MARCHÉ.

3.3.1.2. Les rétractions musculo tendineuses

- **Les rétractions** doivent être distinguées de l'**hypertonie** musculaire. Elles sont responsables d'une limitation de la mobilité articulaire. Elles sont secondaires aux attitudes vicieuses liées au déséquilibre musculaire. Elles seront recherchées à chaque articulation en prenant garde aux rétractions des muscles bi articulaires (droit interne, ischio jambiers, jumeaux...). Elles risquent

de survenir et de s'accro tre tout au long de la croissance en raison de l'asynchronisme de croissance osseuse et musculo tendineuse.

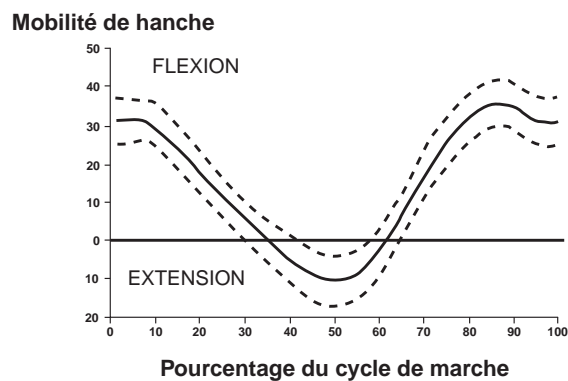
Traitement LE TRAITEMENT DOIT COMMENCER PAR LA PR VENTION DES ATTITUDES VICIEUSES. LORSQU'ELLES SONT INSTALL ES CERTAINES PEUVENT C DER PAR DES  TIREMENTS ET DES POSTURES EN R EDUCATION. IL FAUT N ANMOINS GARDER   L'ESPRIT QUE CES GESTES DE R EDUCATION NE SONT PAS SANS INCONV NIENTS SUR LA CROISSANCE OSSEUSE (RISQUE D' CRASEMENT DU D ME ASTRAGALIEN, RISQUE D'ACCENTUATION DE L'ANT VERSION...). LA T NOTOMIE OU L'ALLONGEMENT MUSCULO-TENDINEUX PEUVENT  TRE N CESSAIRES MAIS IL FAUT EN MESURER  GALEMENT LES CONS QUENCES POUR NE PAS ENTRA NER D'HYPERCORRECTION POUVANT METTRE EN JEU LA FONCTION (ALLONGEMENT D'ACHILLE ABOUTISSANT   UN TALUS PAR EXEMPLE).

- Hypertonie et r tractions aboutissent   un m me r sultat sur la fonction en limitant l'amplitude de mobilit  articulaire lors de la marche. Nous envisagerons leurs cons quences et leurs th rapeutiques en fonction de la localisation.

3.3.2. LA FLEXION OU LE FLESSUM DE HANCHE.

- Deux muscles peuvent  tre en cause essentiellement: le muscle psoas et le droit ant rieur qui est un muscle biarticulaire.

- **La r traction ou l'hypertonie du psoas est responsable d'une marche en triple flexion (crouch gait des anglosaxons), associ e   une hyperlordose. La r traction** est mise en  vidence en examinant l'enfant en d cubitus dorsal, genou  tendu passivement et membre inf rieur contralat ral en flexion jusqu'  annuler l'hyperlordose. Lors de la marche elle est responsable d'un d faut d'extension en fin de phase d'appui. La section des fibres tendineuses du psoas au niveau de la branche ilio pubienne permet son allongement. Une section compl te risquerait d'entraver la fonction car le psoas est un muscle moteur puissant de la marche.

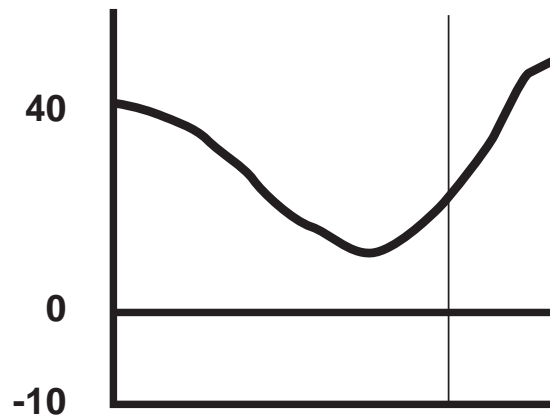


MOBILITE DE HANCHE DURANT LE CYCLE DE MARCHÉ

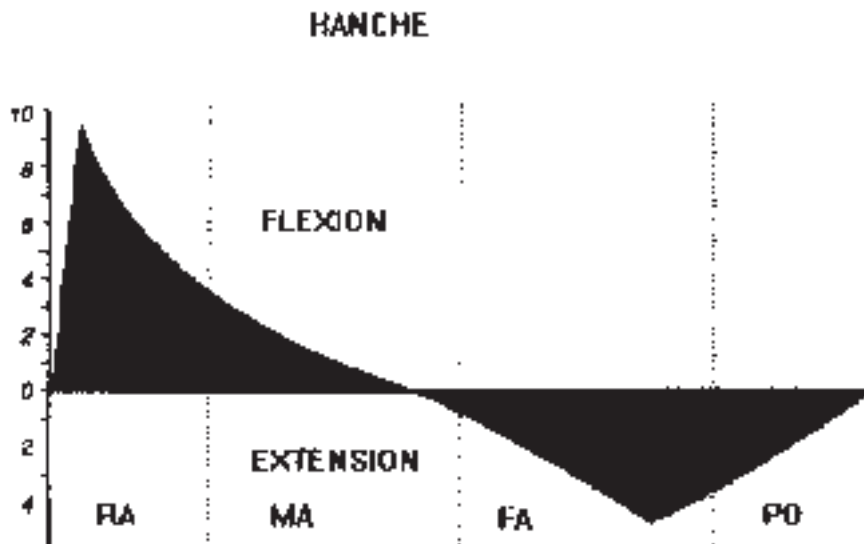
MOBILITE NORMALE DE LA HANCHE LORS DU CYCLE DE MARCHÉ:

Lors de l'attaque du pas la hanche est en flexion, elle passe en extension   la fin de la phase d'appui et repasse en flexion dans la phase oscillante.

Flexion Extension hanche



ACCENTUATION DE LA FLEXION DE HANCHE LORS DE LA MARCHÉ



MOMENT PHYSIOLOGIQUE :

Le vecteur poids se situe soit en avant soit en arrière de l'articulation de la hanche. Suivant sa situation il entraîne une flexion ou une extension de hanche par un phénomène purement mécanique

- La rétraction ou l'hypertonie du droit antérieur participent à la flexion de hanche. La ténatomie haute du droit antérieur permet d'y pallier. Mais la rétraction du droit antérieur peut entraîner également des conséquences au niveau du genou, nous y reviendrons.

3.3.3. L'HYPERTONIE OU LA R TRACTION DES ADDUCTEURS:

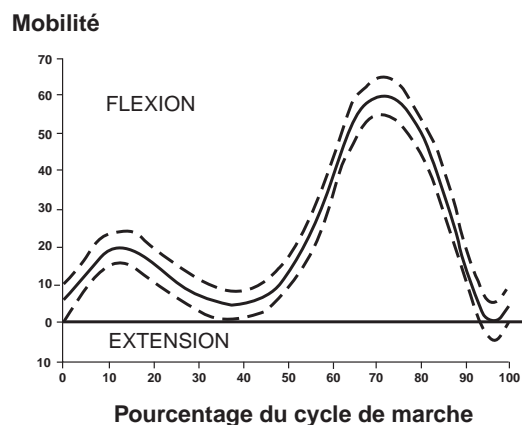
- Elle est responsable de la marche en ciseau. On distingue la r traction des adducteurs mesur e par l'abduction genou fl chi de la r traction du droit interne  tudi e par l'abduction genou tendu (muscle bi articulaire).

Traitement LA T NOTOMIE   LA DEMANDE CORRIGE LA R TRACTION. SI L'HYPERTONIE EST ISOL E SANS R TRACTION, ON PEUT PROPOSER LES TECHNIQUES PR C DEMMENT D CRITES.

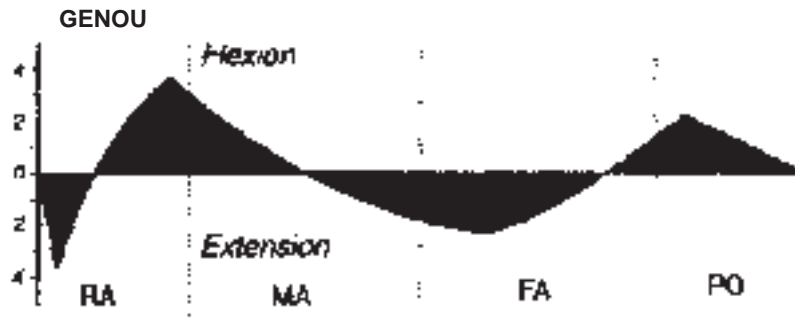
3.3.4. L'HYPERTONIE OU LA R TRACTION DES ISCHIO-JAMBIERS:

- C'est  galement une des causes de la d marche en triple flexion. Il existe une limitation de l'extension de genou hanches fl chies   90  (augmentation de l'angle poplit ). A l'analyse de la marche elle se traduit par une limitation de l'extension du genou au moment du contact initial, au milieu de la phase d'appui et parfois par une limitation de l'extension de hanche en fin de phase d'appui.

Traitement LE TRAITEMENT D PEND DE L' GE DE L'ENFANT. CHEZ LE PLUS JEUNE LA R EDUCATION, LES ATTELLES DE POSTURE ET LES INJECTIONS LOCALES (ALCOOLISATION OU TOXINE BOTULIQUE) DOIVENT  TRE EMPLOY ES. CHEZ LE PLUS GRAND UN GESTE CHIRURGICAL PEUT  TRE N CESSAIRE. SOIT ALLONGEMENT DES ISCHIO JAMBIERS INTERNES, SOIT ALLONGEMENT DES ISCHIO JAMBIERS INTERNES ET EXTERNES SI L'ATTEINTE EST PLUS S V RE NOTAMMENT CHEZ L'ADOLESCENT. CERTAINS ONT PR CONIS  UNE INTERVENTION DE EGGERS (TRANSFERT D'UNE PARTIE DES ISCHIO-JAMBIERS INTERNES SUR LES COQUES CONDYLIIENNES). CETTE INTERVENTION A POUR BUT DE TRANSFORMER LES ISCHIO-JAMBIERS EN MUSCLES MONO ARTICULAIRES EN NE CONSERVANT QUE LEUR ACTION D'EXTENSEUR DE HANCHE. CETTE INTERVENTION EST ACTUELLEMENT MOINS UTILIS E, ON LUI REPROCHE COMME LE MONTRE L'ANALYSE DE LA MARCHE DE LIMITER LA FLEXION DE HANCHE ET LA LONGUEUR DU PAS. PAR AILLEURS IL A  T  MONTR  QUE LA "R TRACTION DES ISCHIO-JAMBIERS EST EN FAIT MOINS FR QUENTE QU'ON NE LE PENSE. EN EFFET LORS DE LA MARCH EN TRIPLE FLEXION AVEC IMPORTANTE BASCULE DU BASSIN LES ISCHIO-JAMBIERS PEUVENT EN FAIT  TRE PLUS LONG QU'  L' TAT DE REPOS EN RAISON DE LA SITUATION TR S EN ARRI RE DE L'ISCHION SUR UN BASSIN TR S ANT VERS . DANS CE CAS L'ALLONGEMENT DES ISCHIO-JAMBIERS RISQUE D'ABOUTIR   L'EFFET INVERSE EN NE S'OPPOSANT PLUS   LA TENDANCE AU FLESSUM DE HANCHE.



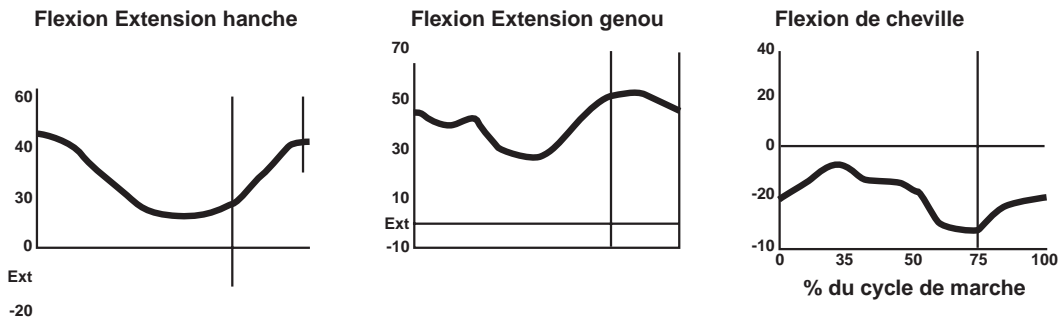
MOBILITE NORMALE DU GENOU LORS DE LA MARCHE: Noter la petite flexion au d but de l'appui correspondant   un ph nom ne d'amortissement, l'extension au milieu de la phase d'appui et et la flexion importante qui permet de passer le pas



RA : réponse à l'appui
MA : Milieu en phase d'appui

FA : Fin de phase d'appui
PO : Phase pré oscillante

Le vecteur poids se situe soit en avant soit en arrière de l'articulation du genou lors des différentes phases de la marche. Il entraîne donc automatiquement de façon mécanique un mouvement correspondant du genou dans le plan sagittal.



DEMARCHE EN TRIPLE FLEXION : Flexion de hanche, flexion de genou et flexion plantaire

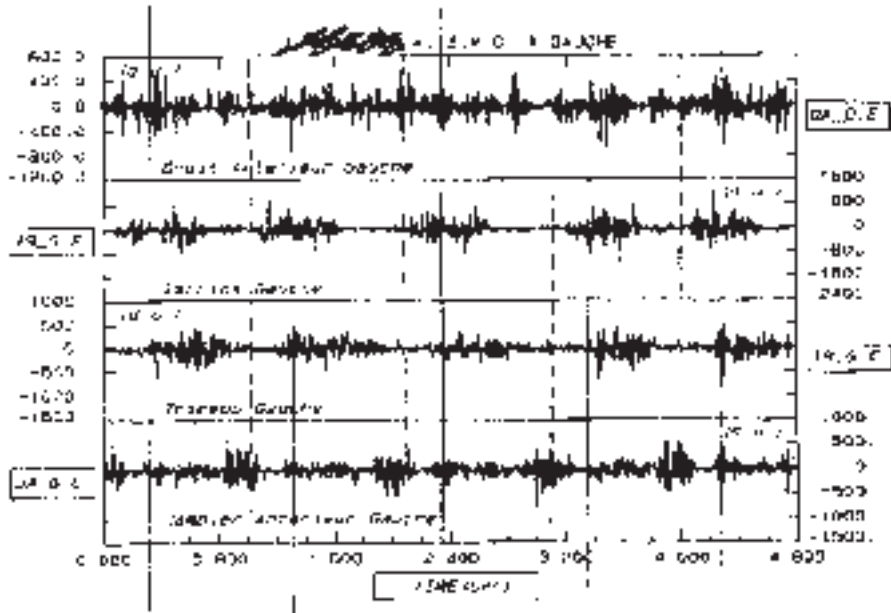
3.3.5. L'HYPERTONIE OU LA RÉTRACTION DU DROIT ANTÉRIEUR:

- Le muscle droit antérieur est un muscle biarticulaire, pontant les articulations de la hanche et du genou. Outre son action de fléchisseur de hanche, son action anormale va retentir de plusieurs façons sur l'articulation du genou.
- - Sa rétraction peut conduire à un allongement progressif du tendon rotulien. Dans ce cas, la course du muscle quadriceps est modifiée, l'extension active du genou est incomplète (il existe un angle mort), la marche se fait en flexion progressivement croissante. La ténotomie du droit antérieur, l'abaissement de rotule et le raccourcissement du tendon rotulien permettent la correction de ce trouble.
- - Son activité anormale notamment pendant la phase oscillante de la marche limite la flexion normale du genou et donc gêne le passage du pas ("stiff knee gait" des anglo saxons). La traduction cinématique est: la diminution de la flexion de genou lors de la phase oscillante, un pic de flexion du genou retardé et une diminution globale de la flexion du genou

Traitement L'INTERVENTION PROPOSÉE EST LE TRANSFERT DU DROIT ANTÉRIEUR SUR LE COUTURIER OU LE DROIT INTERNE TRANSFORMANT CE MUSCLE DE FLÉCHISSEUR DE HANCHE-EXTENSEUR DU GENOU EN FLÉCHISSEUR DE HANCHE-FLÉCHISSEUR DE GENOU. IL SEMBLE QUE CETTE INTERVENTION SOIT PLUS EFFICACE QUE LA SIMPLE TÉNOTOMIE DU DROIT ANTÉRIEUR.

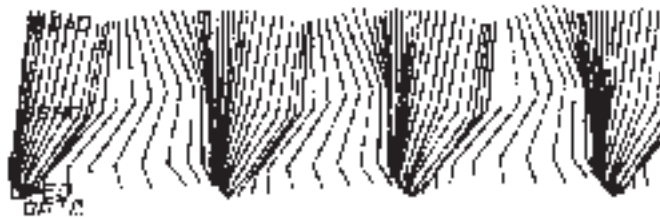VIII. Infirmité motrice d'origine cérébrale

Pr G.F. PENNEÇOT (Paris)

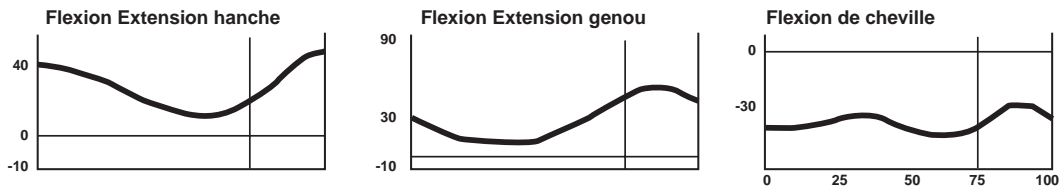


Electromyogramme lors de la marche :

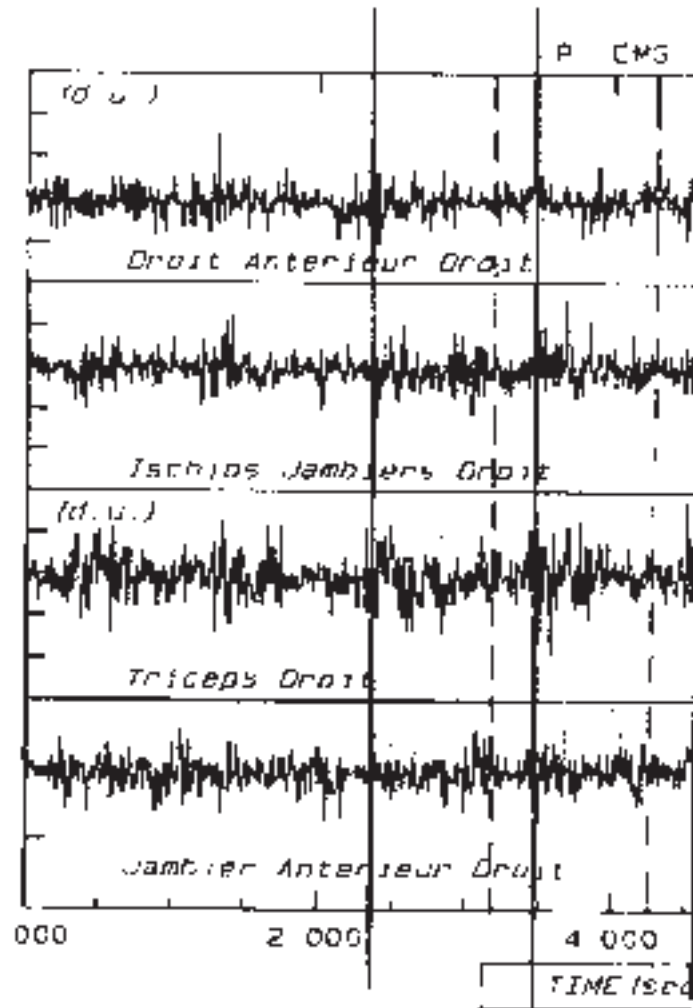
Il permet d'objectiver l'activité normale permanente du droit antérieur responsable d'une nette diminution de la flexion du genou gênant pour le passage du pas.



DEMARCHE EN EXTENSION: la marche est digitigrade



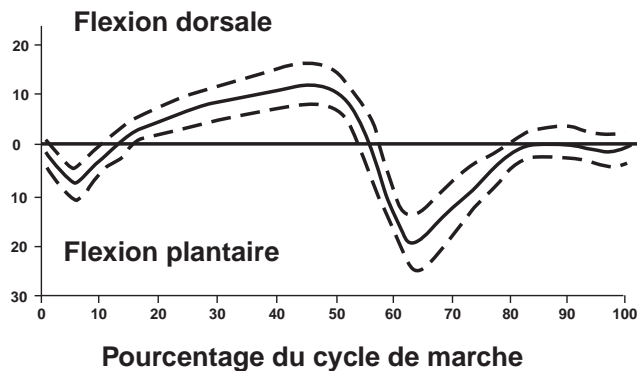
ANALYSE CINEMATIQUE DE LA DEMARCHE EN EXTENSION:



ANALYSE ELECTROMYOGRAPHIQUE DU MEME ENFANT: Noter la contraction permanente lors de la marche du droit ant rieur et du triceps

3.3.6. L' HYPERTONIE OU LA R TRACTION DU TRICEPS:

- Elles entraînent un  quin dont les cons quences sont: la g ne lors du passage du pas en phase oscillante, le mauvais positionnement du pied lors de la phase de contact initial, et l'instabilit  en phase d'appui. On distinguera ce qui est d  aux jumeaux (examen de la cheville genou tendu), et ce qui revient au sol aire (examen de la cheville genou fl chi).



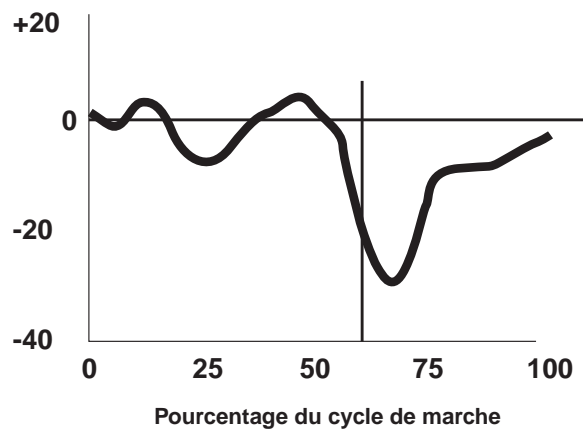
MOBILITE NORMALE DE LA CHEVILLE DANS LE PLAN SAGITTAL: La flexion plantaire initiale correspond   un ph nom ne d'amortissement, elle est suivie par une flexion dorsale qui correspond   l'avanc e du tibia, puis par une flexion plantaire permettant la poursuite de l'avanc e du tibia (point d'appui au niveau de l'avant pied), enfin par une flexion dorsale lors du passage du pas.

Traitement *IL EST RARE QU'IL FAILLE AGIR SUR LE TENDON D'ACHILLE (JUMEAUX ET SOL AIRE), D'AUTANT PLUS QU'IL EXISTE UN RISQUE MAJEUR DE TRANSFORMER CE PIED  QUIN EN PIED TALUS ET DE TRANSFORMER LA MARCHE EN  QUIN EN MARCHE EN TRIPLE FLEXION.*

- L'analyse de la marche permet de bien visualiser les ph nom nes anormaux et de les quantifier (marche sur la pointe des pieds, ascension trop pr coce du talon, pied tombant en phase oscillante, contact initial sur l'ensemble du pied t moignant de l'absence du premier pivot de rotation, contact initial au niveau de l'avant pied t moignant de l'absence du premier et deuxi me pivot de rotation. De plus il est important de remarquer que l'attaque du sol par l'avant pied peut  tre seulement la cons quence d'une limitation d'extension de genou lors du contact initial.

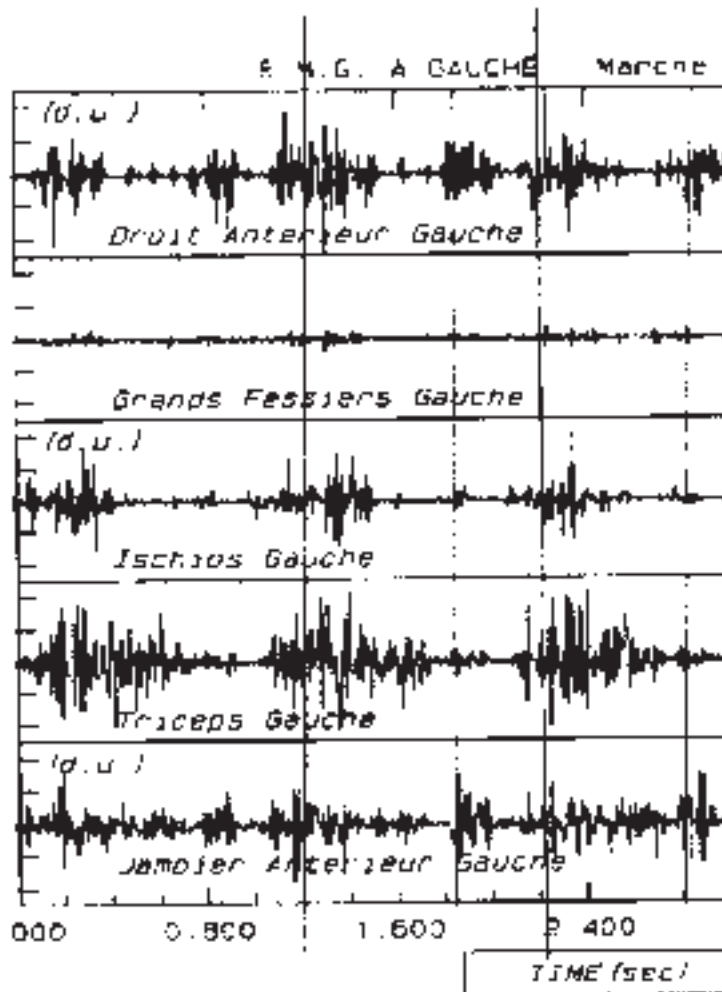
Traitement *LE TRAITEMENT PROPOS  D PEND DE L' GE DE L'ENFANT, DE L'ORIGINE ET DE L'IMPORTANCE DU TROUBLE. CHEZ LE PETIT, OUTRE LA R EDUCATION, LE PORT D'ORTH SE, LES PL TRES SUCCESSIFS ET L'INJECTION LOCALE M DICAMENTEUSE (ALCOOL OU TOXINE BOTULIQUE) SONT INDIQU S. IL FAUDRA SE M FIER DE NE PAS ABOUTIR   UNE CASSURE DE LA M DIOTARSIENNE. CHEZ LE PLUS GRAND, L'ALLONGEMENT DES JUMEAUX PERMET D'AM LIORER L'AMPLITUDE DE MOBILIT  DE LA CHEVILLE TOUT EN CONSERVANT UNE FORCE SUFFISANTE AU TRICEPS. EN CAS D'HYPERTONIE TR S IMPORTANTE DU TRICEPS CERTAINS ONT PROPOS  L'AVANCEMENT DU TENDON TRICIPITAL SUR LE CALCAN UM. CETTE INTERVENTION N'EST R ALISABLE QUE SI LE TENDON N'EST PAS R TRACT .*

Flexion de cheville



ANALYSE CINEMATIQUE DE LA CHEVILLE CHEZ UN ENFANT IMC:

Les anomalies surviennent essentiellement lors de la phase d'appui: absence d'amortissement initial, absence de flexion dorsale en milieu de phase d'appui g nant l'avanc e du tibia.



ANALYSE ELECTROMYOGRAPHIQUE DU MEME ENFANT:

On constate une activit  prolong e du triceps lors de la phase d'appui. Il existe  galement une activit  permanente du jambier ant rieur qui est cependant incapable de contrecarrer le triceps.

- Au total chez l'IMC marchant il est possible d'analyser finement les troubles rencontrés et surtout de préciser leurs causes. Tous les troubles sont liés, et il ne faut pas isoler une articulation. Un trouble à un niveau articulaire peut être primitif, mais aussi il peut s'agir d'un simple mécanisme de compensation visant à faciliter la marche et à en diminuer le coût énergétique. L'examen doit permettre d'en faire la distinction, car si un geste chirurgical au niveau du trouble primitif peut entraîner la disparition des mécanismes de compensation, l'inverse ne fera qu'aggraver le trouble de la démarche. C'est dire l'importance d'un examen soigneux en se donnant tous les moyens pour mieux comprendre l'origine des troubles seul garant d'une décision thérapeutique judicieuse.
- Cette attitude aboutit à des modifications dans le choix des indications thérapeutiques car le résultat peut être évalué de façon objective.
- Il semble qu'une attitude visant à corriger dans le même temps l'ensemble des déformations soit plus logique. Elle évite de corriger un trouble à un niveau et de laisser persister les troubles au niveau des articulations adjacentes ce qui a toutes les chances d'aboutir à un résultat médiocre. Raisonner globalement et agir en conséquence permet chez le grand enfant IMC d'améliorer de façon significative sa démarche à condition que l'analyse initiale ait été parfaite. Le temps où le fait de marcher, chez un IMC, menait à un absentéisme opératoire de peur de l'aggraver est révolu. Actuellement il existe dans bon nombre de cas des possibilités d'amélioration, mais il ne faut pas oublier non plus que la lésion primitive cérébrale est toujours présente et détermine en dernier lieu l'importance de la pathologie périphérique.